Encyclopédie Médico-Chirurgicale – E – 20-247-A-10

Tumores malignos del oído

J Toquet
O Malard
C Beauvillain de Montreuil

Resumen. – Los tumores malignos del pabellón, los más frecuentes de los tumores del oído, están representados principalmente por los tumores epiteliales cutáneos. La exposición solar es el factor de riesgo principal. El hombre anciano es el más a menudo afectado. El tratamiento es sobre todo quirúrgico y debe realizarse precozmente y con rigor desde el punto de vista oncológico. El pronóstico es en general favorable.

Los tumores malignos del conducto auditivo externo (CAE) y del oído medio son menos frecuentes y están representados por los tumores epiteliales cutáneos y también glandulares. El diagnóstico es a menudo tardío, en un estado avanzado en el cual el tumor invade conjuntamente el CAE y el oído medio. El tratamiento quirúrgico, a menudo difícil en razón de la proximidad de estructuras nobles, se asocia casi siempre a la radioterapia. El pronóstico de estos tumores continúa siendo globalmente malo.

© 2000, Editions Scientifiques et Médicales Elsevier SAS, París. Todos los derechos reservados.

Introducción

Entre los tumores malignos del oído, se distinguen habitualmente los tumores del pabellón, del CAE y del oído medio, debido a sus diferencias en los planos epidemiológico, histológico, diagnóstico, pronóstico y terapéutico. Estas diferentes localizaciones se tratarán separadamente.

Los tumores malignos del pabellón son los más frecuentes, representados principalmente por los tumores epiteliales cutáneos. Aparecen en la persona anciana y su fácil diagnóstico clínico puede permitir un tratamiento precoz y un buen pronóstico.

Los tumores malignos del CAE y del oído medio son raros y están representados por los tumores epiteliales cutáneos y también glandulares. Su pronóstico es generalmente desfavorable en razón del carácter tardío del diagnóstico y de las dificultades del tratamiento quirúrgico.

Tumores malignos del pabellón

GENERALIDADES

Los tumores malignos del pabellón están representados principalmente por los carcinomas basocelulares (CBC), antiguamente denominados epiteliomas basocelulares, y los carcinomas epidermoides (CE), o epiteliomas espinocelulares, raramente por los melanomas malignos y excepcionalmente por otros tipos de tumores malignos.

Judikael Toquet : *Interne des Hôpitaux.*
Olivier Malard : *Interne des Hôpitaux.*
Claude Beauvillain de Montreuil : *Professeur des Universités, chef de service.*
Service d'ORL et de chirurgie cervicofaciale (Pr C Beauvillain de Montreuil), Hôtel-Dieu, place Alexis-Ricordeau, BP 1005, 44093 Nantes cedex 01, France.

El pabellón está especialmente expuesto a las radiaciones solares, lo que explica la frecuencia de lesiones precancerosas (queratosis actínica o senil) y carcinomas. El hombre de más de 60 años es el más frecuentemente afectado.

LESIONES PRECANCEROSAS

Muy frecuentes a nivel del pabellón, las lesiones cutáneas precancerosas deben ser identificadas y tratadas precozmente. La exposición solar es la causa principal, pero se conocen varios factores de riesgo:

— físicos: se trata principalmente de las radiaciones ionizantes (rayos ultravioleta B: UVB), las cicatrices de quemaduras antiguas, los microtraumatismos localizados repetidos, los antecedentes de PUVAterapia (terapia que utiliza los psoralenos y los UVA), la presencia de una herida crónica (úlcera crónica, lupus tuberculoso);

— químicos: comprenden la exposición a los productos derivados de alquitranes, a los hidrocarburos, al arsénico (arseniasis crónica de los viticultores que utilizan insecticidas a base de arsénico);

— inmunológicos: una inmunodepresión o un tratamiento inmunosupresor (pacientes injertados) favorece los carcinomas, principalmente los carcinomas espinocelulares;

— hereditarios: el xeroderma pigmentosum es un factor de riesgo raro.

■ *Queratosis actínicas*

Clínica

La queratosis actínica o queratosis solar aparece en casi todos los sujetos ancianos de piel clara que han vivido y trabajado al sol. En razón de la edad de los pacientes, es a veces denominada queratosis senil, pero a causa de la exposición solar más intensa estos últimos años, este tipo de lesión se

© 2012 Elsevier Masson SAS. Tous droits réservés. - Document téléchargé le 01/10/2012 par fraga liber (454823)

observa en pacientes más jóvenes. Son afectadas las regiones descubiertas y el pabellón, particularmente expuesto al sol, es muy frecuentemente lugar de aparición de estas lesiones.

Los pacientes presentan a menudo los estigmas de una importante exposición solar de tipo de atrofia y de elastosis cutánea. Las lesiones se presentan con el aspecto de manchas rugosas, hiperqueratósicas, que corresponden a un engrosamiento de la capa córnea de la piel. Su carácter indoloro es clásico, como lo es la presencia de lesiones multifocales a nivel de las regiones expuestas. Su evolución lenta conduce a verdaderos CE, raramente a CBC. Cuando la lesión es parduzca, puede tratarse de una verruga seborreica, que no degenera nunca. Es entonces el examen anatomopatológico el que hará el diagnóstico diferencial.

Histología

El examen histológico muestra una hiperqueratosis paraqueratósica. Existe muy a menudo una elastosis de la dermis, una atrofia epidérmica y una hiperplasia de las yemas interpapilares asociadas. Los queratinocitos presentan anomalías nucleares.

■ *Enfermedad de Bowen*

Clínica

La lesión elemental de la enfermedad de Bowen se presenta en forma de una lesión rojo oscura o parduzca, bien delimitada, discoidal, con tendencia verrucosa o costrosa. No es dolorosa ni pruriginosa y su evolución es crónica durante varios meses.

Histología

La enfermedad de Bowen es un verdadero CE in situ. Las anomalías celulares permanecen intraepidérmicas, bien delimitadas y la membrana basal está siempre intacta. Además de las atipias celulares, que comprenden un aumento de las células en mitosis, anisocariosis y anisocitosis, el examen anatomopatológico pone en evidencia la presencia de células características.

CARCINOMAS

Los tumores malignos epiteliales son los tumores más frecuentes a nivel del pabellón (90 a 95 %). Se distinguen los CBC y los CE. Los CBC parecen más frecuentes que los CE a nivel del pabellón, mientras que los CAE oscilan entre el 60 y el 75 % de los casos según los estudios [9, 14, 77].

Los CBC poseen una evolución esencialmente local, mientras que los CE pueden provocar metástasis ganglionares, particularmente en su localización a nivel del oído externo, donde son más agresivos [45, 50, 107].

Como para las lesiones queratósicas precancerosas, el hombre está más a menudo afectado que la mujer (tres veces más aproximadamente), sobre todo a nivel del pabellón, menos expuesto en la mujer que lleva habitualmente el cabello largo. Los sujetos de piel clara, expuestos regularmente al sol, son los más afectados. La edad de predilección se sitúa entre el sexto y el séptimo decenio, pero pueden encontrarse a partir de los 30 años y excepcionalmente en la infancia para los xeroderma pigmentosum.

■ *Carcinomas epidermoides*

Clínica

Se desarrollan muy a menudo en lesiones queratósicas preexistentes y también en piel sana y poseen entonces un mayor poder metastásico [28]. En el pabellón, se localizan muy a menudo en la periferia, sobre el hélix (44 a 53 %) y sobre la cara posterior del pabellón (14 a 27 %), sobre el antehélix o la fosita triangular (14 a 19 %), sobre la concha, el lóbulo, el trago (aproximadamente el 5 % en cada localización) *(figs. 1 - 4)* [16, 91].

Los signos que deben hacer sospechar la malignidad ante una queratosis de instauración reciente o que se transforma son: la extensión rápida y la hinchazón de la placa que toma un aspecto mamelonado; la aparición de gránulos superficiales, a veces con protuberancias vellosas envainadas por producciones queratósicas; una infiltración en profundidad con induración; una erosión o una ulceración sangrante al mínimo contacto y que no cicatriza; signos inflamatorios que dan un halo rojo periférico. La lesión puede tomar un aspecto ulcerovegetante, en forma de gránulos, o superficial simulando la enfermedad de Bowen.

El diagnóstico clínico es confirmado por una biopsia.

Durante el examen clínico se determina la extensión local y se buscan metástasis ganglionares periauriculares, parotídeas y yugulocarotídeas.

El recurso al diagnóstico por imágenes es inútil, a menos de una extensión particular al CAE o a la mastoides *(fig. 5)*.

Histología

Se trata de una proliferación, habitualmente lobular, más allá de la membrana basal, de células malignas que presentan una diferenciación epidermoide caracterizada por la presencia de marcos claros epicelulares segmentados por desmosomas o espinas intercelulares (espinocelulares) y por una maduración queratinizante (paraqueratosis, disqueratosis, formaciones de tipo «globo córneo») [18]. Según el grado de maduración córnea de estas células, el tumor está más o menos diferenciado.

Evolución

Localmente, la evolución es en general lenta. No obstante, el poco grosor cutáneo del pabellón permite una invasión rápida del pericondrio y del cartílago que aumenta los signos inflamatorios y el dolor. Los tumores del hélix permanecen mucho tiempo localizados y son más fácilmente accesibles al tratamiento quirúrgico que los tumores de la concha o de la región del trago, cuya infiltración en profundidad es importante y aproxima su pronóstico al de los carcinomas del CAE [9]. Además, los límites tumorales son difíciles de evaluar, pues existen prolongaciones tumorales en profundidad, responsables de la frecuencia particular de las recidivas locales a nivel del pabellón (de aproximadamente el 15 %) *(figs. 6, 7)* [16, 72, 91].

La invasión ganglionar es más frecuente en los CE del pabellón que en cualquier otra localización. La tasa de metástasis ganglionares en el momento del diagnóstico es de aproximadamente el 10 % en varios estudios [16, 50, 91, 107] y también aproximadamente del 10 % durante el seguimiento [16, 107]. Las metástasis son principalmente parotídeas, yugulocarotídeas altas y medias, raramente yugulocarotídeas bajas y submentonianas. Cuando existen adenopatías yugulocarotídeas, existen siempre adenopatías parotídeas, lo que justifica una parotidectomía superficial sistemática además del vaciamiento ganglionar cervical en los pacientes N^+ [16, 50].

Las metástasis a distancia son raras pero no excepcionales (1 a 5 %) [16, 91, 107]. Teniendo en cuenta la edad importante de los pacientes que fallecen a menudo de patologías intercurrentes, la metástasis no parecen modificar la supervivencia.

La presencia de un segundo o de varios carcinomas cutáneos es muy frecuente en estos pacientes de riesgo (27 %) [16].

Los factores de pronóstico desfavorable principales son el tamaño y la infiltración del tumor, su localización central (concha, raíz del hélix, trago) así como la diseminación ganglionar, pero estos factores modifican poco la supervivencia habida cuenta de la edad avanzada de los pacientes.

© 2012 Elsevier Masson SAS. Tous droits réservés. - Document téléchargé le 01/10/2012 par fraga liber (454823)

1 *Carcinoma epidermoide del hélix.*

2 *Carcinoma del tercio inferior del hélix y del antehélix hasta la concha; la mitad superior del pabellón está preservada.*

3 *Carcinoma epidermoide del conducto auditivo externo que apareció 15 años después de una irradiación de un tumor de la hipófisis (dosis recibida alrededor de 20 Gy).*

4 *Amplio carcinoma epidermoide revelado por un gránulo que obtura la totalidad del conducto auditivo externo y visible a nivel del meato; una parálisis facial periférica estaba asociada desde el principio.*

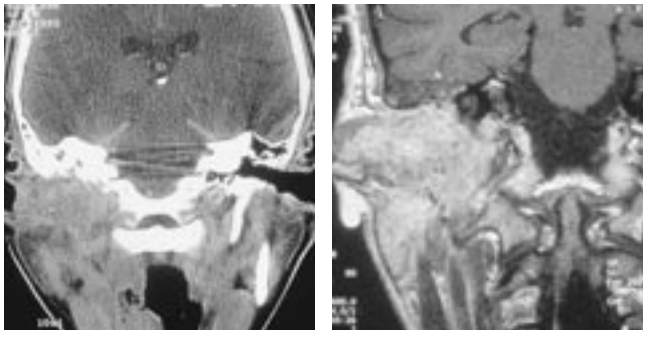

5 *RM del mismo enfermo que muestra una extensión del tumor a la totalidad del peñasco, más allá de cualquier posibilidad quirúrgica.*

6 *Amplio tumor recidivado de un carcinoma epidermoide del pabellón del oído y de la región preauricular.*

Carcinomas basocelulares

Es el cáncer más frecuente en los individuos de piel blanca. Está caracterizado por sus aspectos clínicos polimorfos, su localización exclusivamente cutánea que excluye las mucosas (contrariamente al CE), su evolución esencialmente local sin metástasis. A nivel del pabellón, el CBC parece más frecuente [9, 14, 77], aunque algunos estudios sean contradictorios [15].

Clínica

El aspecto clínico del CBC es polimorfo, pero muy a menudo presenta un signo patognomónico: la perla translúcida, del tamaño de una cabeza de alfiler o de una pequeña lenteja, atrapada en la epidermis. Se pueden distinguir esquemáticamente cuatro formas:

- las formas planas:

— CBC plano cicatrizal: el más frecuente, su aspecto es característico con una zona central atrófica cicatrizal rodeada de un rosario periférico de perlas epiteliomatosas;

— CBC esclerodermiforme: raro, pero de evolución tórpida, se presenta como una placa indurada que evoca una cicatriz. La infiltración, muy neta a la palpación, se pierde de forma insidiosa en la piel sana, con una extensión en la periferia muy difícil de apreciar. Los CBC esclerodérmicos infiltran en profundidad los tejidos adyacentes y pueden invadir las estructuras adyacentes (articulación temporomandibular, CAE, etc.) [67]. Se asemejan a los CBC irradiados recidivados;

— CBC superficiales o «pagetoides»: de evolución muy lenta, se trata de una placa redondeada eritemoescamosa o queratósica, uniforme, bien delimitada, con un borde periférico apenas sobreelevado constituido de microperlas;

© 2012 Elsevier Masson SAS. Tous droits réservés. - Document téléchargé le 01/10/2012 par fraga liber (454823)

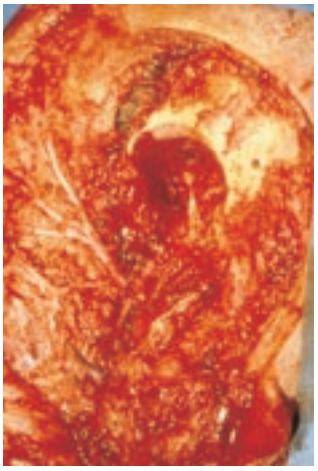

7 *El mismo paciente: exéresis quirúrgica con petrosectomía parcial y parotidectomía con preservación del VII.*

• las formas salientes;

— CBC nodular: muy frecuente, tiene el aspecto de una gran perla epiteliomatosa única o múltiple que evoluciona lentamente hacia la ulceración. Su extensión se hace en profundidad, como un iceberg;

— CBC con gránulos: raro, papilomatoso o queratósico, a veces ulcerado, se parece a los CE;

• las formas ulceradas: se puede tratar de la evolución ulcerosa de otro tipo de CBC (plano cicatrizal, nodular, con gránulos), o de una ulceración en «sacabocados» desde un principio, o *ulcus rodens*, con un poder de destrucción en profundidad muy intenso, pudiendo destruir todo el pabellón:

• las formas pigmentadas: o CBC tatuados, a veces muy difíciles de distinguir de un melanoma o de una verruga seborreica cuando faltan las perlas periféricas.

La localización de los CBC es más frecuente en la región pretragal o en la cara posterior del pabellón. Contrariamente a los CE, las localizaciones periféricas son más raras.

Histología

El aspecto histológico es el de una proliferación bastante monomorfa de células que se parecen a las células de la capa basal de la epidermis, agrupadas en lóbulos de tamaño variable en la periferia de los cuales las células adoptan una disposición en «empalizada» [18].

Evolución

Es esencialmente local. Los CBC no dan metástasis ganglionares o viscerales, salvo en caso excepcional.

Bailin [9] ha descrito los métodos de extensión local de los CBC del pabellón, que estarían ligados al desarrollo embriológico del oído externo. Los CBC preauriculares se extienden hacia el trago y la raíz anterior del hélix. Cuando el trago está afectado, la extensión se hace en profundidad, entre el cartílago y la parótida o hacia el CAE más tardíamente. A nivel del hélix, la extensión se hace a lo largo del mismo, hacia delante y hacia atrás. A nivel de la concha, la extensión hacia el CAE es más rápida.

La extensión en profundidad es a veces difícil de evaluar clínicamente debido a extensiones tumorales bajo una piel en apariencia sana [72]. En particular, los CBC esclerodermiformes o los CBC irradiados recidivados pueden extenderse en profundidad de forma insidiosa.

Esto explica la frecuencia de las recidivas locales de los CBC del pabellón en ausencia de análisis extemporáneo de los bordes de resección: 16 a 25 %, según los estudios [14, 55, 72].

MELANOMAS

Epidemiología

Constituyen el 4 % de los cánceres del pabellón [17]. Los melanomas malignos son frecuentes a nivel de la cabeza y el cuello: 15 a 20 % del conjunto de los melanomas [17, 26, 85]. La incidencia es tres o cuatro veces más importante, a superficie cutánea igual, a nivel de la cabeza y del cuello que en el resto del cuerpo. La lesión del pabellón representa del 7 al 12 % del conjunto de los melanomas de la cabeza y del cuello. A nivel del oído, los melanomas están principalmente localizados a nivel del pabellón y son excepcionales a nivel del CAE [43].

Los melanomas del pabellón aparecen preferentemente en el hombre (60 a 75 %), mientras que a nivel de la cabeza y del cuello son más frecuentes en la mujer (54 %) [17, 85, 104]. La edad de aparición es menos elevada que en los carcinomas (56 años) y el adulto joven o el niño pueden estar afectados [17].

Clínica

El melanoma maligno puede desarrollarse en piel sana o en una lesión previa (nevus o melanosis circunscrita precancerosa de Dubreuilh) (15 a 30 % de los casos) [28]. A nivel del pabellón, el lugar de la lesión es muy a menudo el hélix (60 %), después el lóbulo, el trago y la región pretragal, la concha y el antehélix [17].

El diagnóstico se sospecha clínicamente ante una lesión pigmentada cuya triple irregularidad de color (policromía), de contorno (muescas, anfractuosidades) y de superficie (irregularidades) es característico del melanoma maligno. Esta lesión puede ser plana o saliente, evidenciando entonces un crecimiento vertical. En algunos casos, la lesión es acrómica, causa de errores diagnósticos, y resulta necesario investigar entonces la más mínima pigmentación, sobre todo en la periferia. Esta lesión es durante mucho tiempo indolora y no hay que esperar los criterios clásicos de inflamación, de sangrado o de dolor para evocar clínicamente la malignidad. Cualquier lesión sospechosa deberá ser eliminada en totalidad para un examen anatomopatológico. En cerca de un tercio de los casos existen adenopatías satélites, retroauriculares, parotídeas, subdigástricas y yugulocarotídeas altas, a veces reveladoras (10 % de los casos) [22].

Histología

El examen anatomopatológico permite confirmar el diagnóstico de melanoma maligno y determinar dos índices pronósticos capitales: el índice de Clark que clasifica los melanomas en función de la infiltración de las diferentes capas histológicas de la piel y sobre todo el índice de Breslow que corresponde al mayor grosor de la lesión.

Evolución y pronóstico

La evolución está marcada por la extensión local, ganglionar y general. La incidencia de las metástasis ganglionares es importante (42 % durante la evolución en una serie de 102 melanomas del oído externo) [17] y directamente correlacionada con el pronóstico. No obstante, el vaciamiento ganglionar «profiláctico» en los pacientes N- no mejora el pronóstico [17].

Los factores pronósticos principales son el índice de Clark y sobre todo el índice de Breslow, que es considerado como el mejor índice pronóstico, directamente correlacionado a la diseminación metastásica y a la supervivencia [28]. La presencia de metástasis ganglionares o viscerales agrava por supuesto el pronóstico. Las mujeres tendrían un mejor pronóstico, pero la edad no parece influir en él [28, 85]. El tipo histológico es también un factor pronóstico: los melanomas nodulares tienen peor pronóstico que los melanomas super-

© 2012 Elsevier Masson SAS. Tous droits réservés. - Document téléchargé le 01/10/2012 par fraga liber (454823)

ficiales extensivos o los que aparecen en la melanosis de Dubreuilh. Por otra parte, los melanomas de la cabeza y del cuello poseen un peor pronóstico que los de los miembros en razón de la multiplicidad del drenaje linfático, y los melanomas del pabellón y del cuero cabelludo son los más graves de los melanomas de la cabeza y del cuello [85].

La supervivencia de los pacientes N- es del 95 % a los 2 años, del 75 % a los 5 años, del 60 % a los 10 años y, en los pacientes N^+, del 60 % a los 2 años, del 12 % a los 5 años y del 10 % a los 10 años [17]. En los tumores cuyo índice de Breslow es inferior a 1,5 mm, la supervivencia a los 5 años es del 95 %, y para un índice de Breslow superior a 3 mm, la supervivencia a los 5 años es del 55 % [85].

La actitud terapéutica será adaptada en función de los diferentes factores pronósticos.

OTROS TUMORES MALIGNOS

Todos los tipos histológicos de cánceres cutáneos pueden encontrarse a nivel del pabellón, pero son excepcionales.

Carcinomas de los anexos

Tumores malignos de diferenciación sudorípara, pilosa o sebácea, se desarrollan principalmente a la entrada o en el CAE, excepcionalmente a nivel del pabellón.

Carcinoma de células de Merckel

Se trata de carcinomas neuroendocrinos cutáneos raros, que se desarrollan principalmente a nivel de la cabeza y del cuello y pueden dar metástasis. Algunos casos han sido descritos a nivel del pabellón [2, 38, 92].

Sarcomas

Excepcionales y graves, pueden encontrarse varios tipos de sarcomas: condrosarcomas, angiosarcomas, leiomiosarcomas, etc. [44, 52].

Otros

Los linfomas malignos no hodgkinianos o las metástasis de cánceres son excepcionales a nivel del pabellón.

DIAGNÓSTICO DIFERENCIAL

El diagnóstico diferencial clínico de los tumores malignos del pabellón es más teórico que práctico pues la biopsia se impone ante la menor duda. En presencia de estos tumores cutáneos, una consulta con dermatólogos es indispensable.

Carcinomas

El diagnóstico de los CBC avanzados es a menudo fácil por sus características esenciales (fijación de las lesiones, borde perlado, presencia de telangiectasias), pero sus aspectos polimorfos obligan a veces a pensar en otras lesiones:

— lesiones malignas: CE o anexiales, melanomas (para los CBC tatuados);

— lesiones benignas: nódulo doloroso del hélix, tricoepitelioma (tumor anexial benigno que forma pequeños nódulos hemisféricos), queratoacantoma (a menudo fisurados en la zona retroauricular), hiperplasia sebácea;

— afecciones inflamatorias o infecciosas: policondritis atrofiante, lupus eritematoso.

Los CE son generalmente evidentes en un estado evolucionado. La principal dificultad consiste en detectar la transformación maligna de una queratosis precancerosa a partir de los argumentos clínicos (cf supra). Los CE se parecen a veces a otros tipos de carcinomas, o a procesos inflamatorios o infecciosos, vegetantes o ulcerosos.

La condritis del pabellón es raramente una complicación reveladora de un cáncer.

El queratoacantoma es el diagnóstico diferencial clínico y a veces histológico más difícil. Se trata de un tumor de origen piloso, considerado como una forma pseudocarcinomatosa. El hombre anciano de piel clara es el más a menudo afectado. La lesión se constituye en 2 a 4 semanas y toma el aspecto de un cráter lleno de queratina rodeado de un borde rosado bien delimitado con telangiectasias finas. Esta lesión remite espontáneamente en 2 a 4 meses, dejando una cicatriz irregular y antiestética. En la práctica, la exéresis total de esta lesión es a menudo indispensable para afirmar el diagnóstico anatomopatológico a menudo difícil.

Melanomas

Resulta necesario saber diferenciar un melanoma maligno pigmentado:

— de un tumor névico benigno: nevo nevocelular, nevo de Spitz, nevo azul;

— de un tumor epitelial benigno: verruga seborreica (lesión «depositada» sobre la piel sin ninguna infiltración);

— de un tumor epitelial maligno: CBC tatuado (presencia de «perlas» en la periferia);

— de un tumor conjuntivo benigno: histiocitoma fibroso (pastilla anidada en la piel);

— de tumores vasculares benignos (angioma trombosado) o malignos (enfermedad de Kaposi).

Son sobre todo los raros melanomas malignos acrómicos los que ocasionan errores diagnósticos pues evocan clínicamente a veces tumores epiteliales benignos (verrugas, papilomas), a veces tumores epiteliales malignos (CE), a veces un botriomicoma.

TRATAMIENTO DE LOS TUMORES DEL PABELLÓN

Existen varias opciones terapéuticas en el tratamiento de los tumores malignos del pabellón. El objetivo del tratamiento es la eficacia oncológica con un buen resultado estético. La elección del método dependerá del tipo histológico del tumor, de su extensión clínica, del estado general y de las posibilidades de seguimiento del paciente.

Métodos de tratamiento

Métodos «dermatológicos»

Estos métodos simples se pueden realizar en la consultación. Están reservados para el tratamiento de las lesiones queratósicas precancerosas o carcinomas muy limitados [21].

- *Quimioterapia local*

La aplicación local repetida de fluorouracilo se utiliza esencialmente en el tratamiento de las queratosis precancerosas, pero no es eficaz en el tratamiento de los carcinomas.

- *Crioterapia*

Se trata de una destrucción de las lesiones por el frío (aplicación de nitrógeno líquido con la ayuda de un portaalgodón), método muy utilizado para las lesiones de la cara.

- *Electrocoagulación-curetaje*

Este método consiste en eliminar la lesión por medio de la cureta, coagulando los bordes y el fondo de la exéresis. La cicatrización dirigida es más larga. El grado de recidiva parece más elevado que con las otras técnicas.

© 2012 Elsevier Masson SAS. Tous droits réservés. - Document téléchargé le 01/10/2012 par fraga liber (454823)

Radioterapia

• *Curieterapia*

La curieterapia con iridio 192 es un tratamiento «conservador» satisfactorio de los carcinomas del pabellón de talla limitada. Los hilos de iridio son implantados en el tumor, bajo anestesia local, dentro de agujas hipodérmicas o excepcionalmente dentro de tubos plásticos que permiten liberar 70 Gy localmente. El éxito oncológico y el resultado estético están directamente correlacionados con el tamaño del tumor. En carcinomas del pabellón de menos de 4 cm de diámetro, Mazeron et al han obtenido un control local en el 99 % de los casos, con un buen resultado estético en el 78 % de los casos [65, 66].

• *Radioterapia externa*

Convencional (200 keV, 40 a 50 Gy) o mejor aún por electrones, está sobre todo reservada a los tumores extensos, sea en pacientes inoperables, sea después de cirugía. El riesgo de condritis y de necrosis del pabellón no es desdeñable,

La radioterapia externa puede también utilizarse en el tratamiento de las zonas ganglionares, sola o asociada a la cirugía.

La radioterapia de contacto (o contactoterapia) se reserva para el tratamiento de tumores de menos de 1 cm poco infiltrantes [39].

Tratamiento quirúrgico

• *Exéresis tumoral*

Según el tamaño y la histología del tumor, los márgenes de exéresis varían de 5 a 15 mm, y más para los melanomas. La dificultad de apreciar clínicamente los límites tumorales de tumores malignos del pabellón hace indispensable un análisis anatomopatológico de los bordes de resección. Este estudio puede ser diferido o extemporáneo.

— Exéresis con examen extemporáneo a demanda

La exéresis de la lesión se hace a distancia de los bordes (márgenes de seguridad variables según el tamaño y el tipo histológico del tumor) y un examen extemporáneo de una zona precisa puede ser solicitado en caso de duda sobre la extensión antes de la reconstrucción.

— Exéresis y reparación en dos tiempos

Cuando un examen extemporáneo no es posible (equipo no disponible) o en tumores grandes, sobre todo recurrentes, la reparación quirúrgica puede ser diferida y realizarse después de un examen completo de la pieza quirúrgica.

— Examen anatomopatológico extemporáneo o técnica de Mohs

La técnica, inicialmente descrita por Mohs [68, 69], consiste en establecer una cartografía cuadriculada de la lesión y analizar de forma extemporánea cada fragmento cartografiado en periferia y profundidad. La exéresis se realiza progresivamente hasta el tejido sano. Inicialmente, la técnica de Mohs necesitaba la fijación química de los tejidos para el análisis, lo que no es ya necesario con la congelación.

Esta técnica tiene la ventaja de una muy buena seguridad oncológica, con un sacrificio histológico mínimo. Las tasas de recidiva local con esta técnica son netamente más bajas (3 a 7 % según los estudios) [14, 15, 68, 72], con respecto a tasas del 16 al 25 % para las demás técnicas. En cambio, necesita un equipo entrenado y disponible y el tiempo quirúrgico aumenta considerablemente. Bumsted [14] propone la utilización de esta técnica en las lesiones recurrentes o en los tumores de más de 1 cm de diámetro.

• *Reparación*

Según el tamaño y la localización de la pérdida de sustancia, se proponen varias técnicas [84, 100].

— Borde periférico del pabellón (hélix, antehélix)

La exéresis tumoral es a menudo cuneiforme, total y el cierre se hace por sutura directa, facilitada por excisiones triangulares de un lado y de otro de la cima, cuya orientación es variable a lo largo del hélix *(fig. 8).*

La reparación puede hacerse también con una técnica de enrollamiento del hélix de tipo plastia de Antia y Buch *(fig. 9)* [4]. Excepcionalmente podrá ser utilizado un injerto compuesto del oído contralateral o un colgajo retroauricular [42, 64].

— Cara externa de la concha

Cuando la lesión es muy superficial (Bowen, CBC superficial), la exéresis-injerto resulta posible en el pericondrio conservado. Si no, la exéresis, más o menos amplia en superficie, debe incluir el cartílago en profundidad. La reparación se lleva a cabo sea con un colgajo retroauricular con pedículo posterior pasado por una incisión transfixiante *(fig. 10)* [35, 70], sea con un injerto de piel total.

— Cara posterior del pabellón

La laxitud de la piel a este nivel permite a menudo un cierre directo. En las lesiones más importantes con sacrificios cartilaginosos, se realiza también una resección cuneiforme.

— Zona pretragal

La sutura directa, después de la exéresis en huso, es a menudo posible después del despegamiento subcutáneo. Si no, se utilizan diferentes tipos de colgajos (LLL, rotación, deslizamiento).

— Lóbulo

En las pequeñas lesiones es posible una resección cuneiforme con sutura directa. En caso de amputación del lóbulo que rebasa sobre la cola del hélix, se puede reconstruir con un colgajo cutáneo cervical replegado sobre sí mismo (procedimiento de Préaux), o con un colgajo retroauricular con pedículo inferior (procedimiento de Converse) [100].

— Amputación del pabellón

La reconstrucción se hace con un injerto o un colgajo musculocutáneo como en las resecciones de hueso temporal [12]. Una rehabilitación por epitesis osteointegrada se puede realizar a distancia en pacientes en buen estado general [13, 102].

• *Cirugía de zonas ganglionares*

El pabellón auricular es una zona linfófila con una tasa de invasión ganglionar histológica baja, del orden del 10 %. El drenaje linfático del pabellón se hace hacia los ganglios retroauriculares, parotídeos, yugulocarotídeos medios y altos.

El vaciamiento ganglionar, sistemático en caso de ganglio palpable o revelado por el escáner, es pues yugulocarotídeo supraomohioideo, conservador o radical según el tamaño de las adenopatías (no parece necesario realizar un vaciamiento infraomohioideo). Se asocia sistemáticamente a una parotidectomía, como mínimo superficial. El vaciamiento preventivo se realiza excepcionalmente, a menos que exista una histología particular (Merckel).

■ *Indicaciones según el tipo histológico*

Lesiones precancerosas

El tratamiento debe ser precoz. La aplicación de fluorouracilo, la crioterapia, la electrocoagulación-curetaje son los métodos utilizados para el tratamiento de las queratosis. La exéresis quirúrgica puede ser propuesta, principalmente en la enfermedad de Bowen.

El tratamiento de prevención primario y secundario se basa en la prevención de la exposición solar (llevar sombrero, aplicación de cremas pantalla solar).

Carcinomas basocelulares

En los CBC de menos de 1 cm puede utilizarse la crioterapia o la electrocoagulación-curetaje con un seguimiento regular.

© 2012 Elsevier Masson SAS. Tous droits réservés. - Document téléchargé le 01/10/2012 par fraga liber (454823)

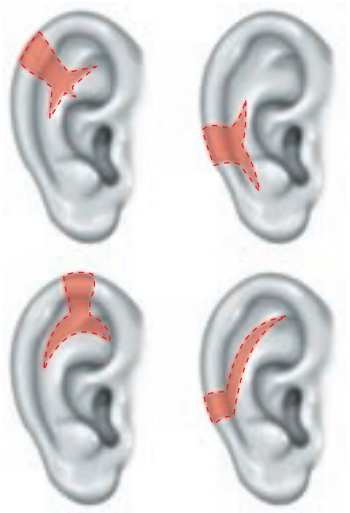

8 *Resección interruptora de un tumor cutáneo del hélix: resección asociada de dos triángulos de descarga, a menudo asimétricos para facilitar las suturas.*

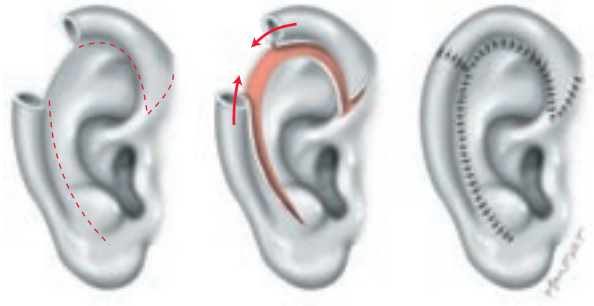

9 *Plastia de Antia y Buch (1967) para la reparación de una pérdida de sustancia del hélix. La piel posterior está conservada. La piel anterior y el cartílago del antehélix se resecan para adaptarse a la disminución del tamaño del hélix.*

La curieterapia da buenos resultados sobre los CBC de menos de 4 cm. La cirugía es el tratamiento más utilizado. Los márgenes de exéresis varían entre 5 y 10 mm según el tamaño del tumor. La técnica de Mohs es ideal desde el punto de vista oncológico, sobre todo para las formas esclerodermiformes o recurrentes, o en las localizaciones a nivel de la concha o del trago.

Carcinomas epidermoides

El tratamiento es quirúrgico o por la curieterapia. Los márgenes de resección son clásicamente más amplios que para los CBC (de 8 a 15 mm). La radioterapia externa se realiza sola cuando el paciente es inoperable o asociada a la cirugía en los tumores grandes infiltrantes.

El tratamiento de las zonas ganglionares acompañado de una parotidectomía es sistemático en caso de adenopatías palpables; es aconsejable cuando el tumor tiene más de 4 cm o invade el cartílago [1].

Melanomas

El tratamiento es quirúrgico. Los márgenes de exéresis son de por lo menos 15 mm. El tratamiento de las zonas ganglionares es sistemático en caso de adenopatías clínicamente palpables. No obstante, no parece que un vaciamiento ganglionar preventivo mejore el pronóstico [17].

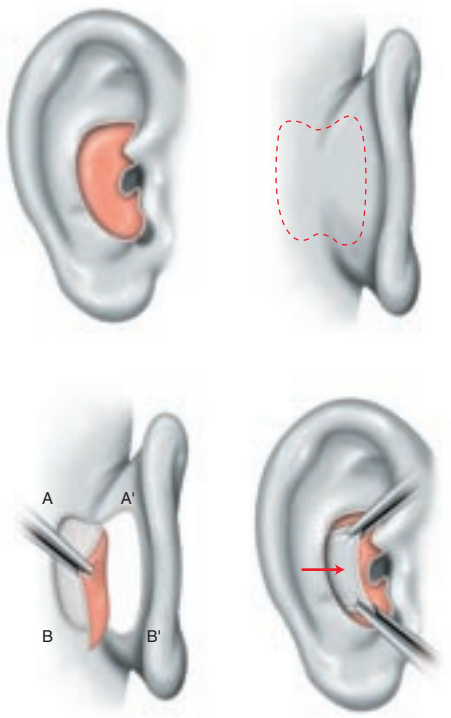

10 *Colgajo retroauricular en «islote» para la reparación de una pérdida de sustancia de la concha.*
La piel mastoidea conserva su vascularización en profundidad con un despegamiento parcial del pediculado subcutáneo.

Tumores malignos del conducto auditivo externo y del oído medio

Estos dos casos son habitualmente estudiados conjuntamente pues si bien es fácil, en los pequeños tumores, determinar el punto de inicio, es muy difícil, en los tumores extensos, los más frecuentes, determinar perfectamente el punto de inicio entre estas dos estructuras anatómicas que están a menudo invadidas simultáneamente.

Los carcinomas son los tumores más frecuentes en estas dos localizaciones y son los que se estudiarán en primer lugar.

TUMORES EPITELIALES

Epidemiología

Estos carcinomas se desarrollan en pacientes que tienen, en cerca del 50 % de los casos, antecedentes de otitis crónica o de eccema del CAE [20, 73, 78].

Se ha descrito [49] el desarrollo de CE varios años después de una irradiación en esta región, situándose el CAE en una zona de penumbra. La edad de los pacientes es superior a los 50 años para los epiteliomas espino y basocelulares, aunque los CE pueden aparecer en pacientes más jóvenes en caso de tumor glandular y, en particular, carcinoma adenoide quístico.

El sex-ratio se sitúa alrededor de 1.

Anatomopatología

Cánceres del conducto auditivo externo

Los CE predominan (60 a 80 %).

Los CBC constituyen sólo el 15 al 20 % de los tumores. Se desarrollan habitualmente a expensas del tercio externo del conducto, provenientes del meato y de la concha.

© 2012 Elsevier Masson SAS. Tous droits réservés. - Document téléchargé le 01/10/2012 par fraga liber (454823)

Los tumores glandulares malignos, muy específicos del CAE, constituyen entre el 15 y el 20 % de los tumores del CAE y se desarrollan muy a menudo a expensas de las glándulas ceruminosas del conducto.

Pueden ser:

— carcinomas adenoides quísticos o cilindromas, los más frecuentes;

— adenocarcinomas ceruminosos;

— tumores mucoepidermoides;

— carcinomas de células mioepiteliales.

Pulec [82], en 37 casos de tumores de las glándulas ceruminosas, encontró 24 carcinomas adenoides quísticos y cinco adenocarcinomas.

Dehesdin [27], analizando varias estadísticas, agrupó 151 tumores del CAE y 107 tumores glandulares y encontró principalmente carcinomas adenoides quísticos y adenocarcinomas.

Mansour [60] insiste en la incertidumbre del pronóstico histológico de algunos tumores glandulares. Recuerda también que tumores glandulares pueden desarrollarse a partir de islotes salivales ectópicos, situados en el CAE.

Cánceres del oído medio

Los CE son los tumores del oído medio más frecuentes. No obstante, en el 10 % de los casos aproximadamente, se hallan tumores glandulares cuyo origen es diverso y discutible (glándula ceruminosa o glándula salival ectópica) [11, 75].

El punto de inicio de los tumores extensos es a menudo difícil de determinar.

Estados precancerosos

Son excepcionales. Han sido descritos algunos casos de papilomas invertidos del oído medio, pero su malignización es objeto de controversias [90, 105].

Virus de tipo *human papilloma virus* (hPV 16 y 18 principalmente) han sido encontrados en CE del oído medio, provocando controversias en la génesis de tales cánceres [41, 103].

Clínica

Signos reveladores

El más habitual es una otorrea crónica y unilateral, que dura desde hace varios meses y que puede parecer banal en un paciente negligente portador de una otitis crónica antigua.

Esta otorrea es con frecuencia dolorosa y la persistencia de este dolor, a pesar de los tratamientos antibióticos, puede ser un signo de alarma.

A esta otorrea dolorosa se asocian habitualmente sordera y acufenos.

La parálisis facial, de instauración progresiva, es raramente reveladora y se asocia generalmente a síntomas anteriores desdeñados.

La lesión de los pares craneales o la presencia de adenopatías cervicales son signos muy excepcionalmente reveladores.

Los tumores glandulares iniciales del oído se pueden presentar en forma de una tumefacción limitada del CAE, recubierta de una piel subnormal; una biopsia bajo anestesia local, después de la incisión de la piel, permitirá obtener una certeza histológica.

Examen clínico

Está precedido por una anamnesis que busca antecedentes de patología del oído, duración de los síntomas ORL y antecedentes eventuales de radioterapia.

La otoscopia se completa con un examen al microscopio y aspiración. Cuando se trata de un cáncer del CAE, el examen revela una estenosis inflamatoria muy dolorosa del conducto.

Esta estenosis está a veces constituida de un tejido granuloso, accesible a una biopsia que se deberá pensar en realizar. A veces, el aspecto es el de una otitis externa aparentemente banal; en un primer tiempo se prescribe la colocación de un tampón no reabsorbible con aplicaciones de gotas antibióticas y antiinflamatorias locales. Un nuevo examen tendrá lugar algunos días más tarde, asociado eventualmente a una biopsia. En el examen se verifica también el estado del tímpano.

Los cánceres del oído medio se revelan a menudo por una patología del CAE; a menudo, el tímpano está infiltrado, espesado, a menudo atravesado por gránulos tumorales procedentes del oído medio que infiltran el CAE.

El examen clínico del oído se completa con la búsqueda de una adenopatía cervical yugulocarotídea, en particular subdigástrica pero también intraparotídea o retroauricular.

Durante el examen se busca una eventual limitación de la abertura bucal, prueba de una lesión de los músculos pterigoideos, signos de parálisis facial, de instauración a menudo insidiosa y lentamente progresiva, una lesión de los otros pares craneales (VIII o XII).

Exámenes complementarios

- *Examen histológico*

Es indispensable para afirmar el diagnóstico de cáncer del oído; este examen se realizará muy a menudo en un gránulo del CAE o un gránulo accesible a través de una paracentesis.

Resulta necesario no obstante recordar la importancia del examen anatomopatológico con análisis ocasional extemporáneo, durante el descubrimiento peroperatorio, de gránulos en las cavidades del oído medio.

- *Examen audiométrico tonal y vocal*

Permite apreciar la importancia de la sordera y el estado del oído contralateral.

- *Pruebas vestibulares*

No hay habitualmente signos vestibulares espontáneos. Las pruebas de irrigación con agua son habitualmente imposibles de realizar y las pruebas de estimulación con aire están a menudo falseadas por la obstrucción del CAE.

- *Diagnóstico por imágenes*

Los datos del diagnóstico por imágenes son fundamentales para orientar el diagnóstico en favor de una patología tumoral y apreciar la extensión de este tumor antes de la decisión quirúrgica.

En presencia de una patología tumoral, la TC, que permite apreciar las imágenes óseas, se completa a menudo con la RM para apreciar la extensión del tumor a las partes blandas con estas pruebas se exploran de forma sistemática las regiones parotídea y cervical en búsqueda de adenopatías satélites. Los datos del diagnóstico por imágenes no muestran un aspecto específico a favor de un cáncer, pero aportan argumentos importantes tales como una lisis ósea o la ocupación de las celdas mastoideas; estas imágenes puramente óseas no son patognomónicas, algunas osteitis o colesteatomas del oído pueden dar aspectos superponibles.

Arriaga [5, 7] recuerda la posibilidad de extensión tumoral por delante del CAE, sin erosión ósea; el tumor se introduce a través de las incisuras de Santorini y la unión osteocartilaginosa.

Este autor insiste en la necesidad de hacer el análisis preciso de las doce regiones anatómicas del CAE [6]: las cuatro paredes del CAE, la fosa infratemporal, el oído medio, la cápsula ótica, el proceso mastoideo, la fosa yugular, el canal carotídeo, el tegmen tympani, las fosas craneales media y posterior.

En los pacientes tratados, la interpretación de la TC es difícil ya que la erosión por extensión tumoral residual no se puede distinguir de una osteorradionecrosis simple en imágenes postoperatorias.

© 2012 Elsevier Masson SAS. Tous droits réservés. - Document téléchargé le 01/10/2012 par fraga liber (454823)

• *Arteriografía carotídea*

Su indicación es excepcional, justificada en las afectaciones extensas del peñasco y en particular cerca del canal carotídeo.

La ecografía tiene poco o ningún interés puesto que la TC explora también, de forma más fiable, la región cervical parotídea en busca de adenopatías.

En cuanto al PET-scan *(positron emission tomography)*, tal vez podrá suministrar elementos más específicos; el interés de este examen está actualmente en curso de evaluación.

FORMAS CLÍNICAS

— Los CE del CAE se extienden rápidamente al oído medio (tímpano, mastoides), luego a los tejidos periauriculares: articulación temporomandibular, compartimento parotídeo, etc.

Las metástasis ganglionares son inicialmente parotídeas, luego, muy rápida o simultáneamente, subdigástricas.

Los carcinomas del oído medio invaden rápidamente todas las cavidades del oído y se extienden al CAE y a la zona periauricular. Estos carcinomas podrían desarrollarse en un oído operado.

Se recuerda que el punto de inicio exacto de estos CE, vistos a menudo en un estadio tardío, es muy difícil de determinar exactamente.

— Los CBC se localizan principalmente en la parte externa del CAE, sean primitivos o bien prolongaciones de una lesión de la concha. No hay, salvo excepción, metástasis ganglionares.

— Los carcinomas adenoides quísticos del conducto se presentan al principio como una tumefacción limitada, que invade rápidamente la piel; los dolores, a menudo muy intensos, deben incitar a realizar rápidamente una biopsia. Las metástasis ganglionares son raras y tardías; metástasis viscerales, en particular pulmonares, deben buscarse durante el seguimiento del paciente.

— Los adenocarcinomas del CAE tienen una evolución habitualmente más rápida que los carcinomas adenoides quísticos [47, 75].

— Mucho más raros son los carcinomas verrugosos y los carcinomas mucoepidermoides [47, 75, 93].

Diagnóstico diferencial

Otitis externa maligna

Se trata de una osteítis que aparece en el paciente anciano, diabético, debida una infección por *Pseudomonas aeruginosa*. El cuadro clínico se caracteriza por una otorrea hiperálgica con un conducto obturado por gránulos inflamatorios; en el diagnóstico por imágenes se encuentra una osteítis que afecta el hueso timpánico o lo sobrepasa.

La asociación con un cáncer ha sido descrita [63].

Osteorradionecrosis del conducto auditivo externo

Aparece en tejido irradiado y se caracteriza por una exposición ósea, dolorosa y exudativa; la hipótesis de una recidiva tumoral debe tenerse siempre en cuenta y deben realizarse exámenes histológicos, completados por datos del diagnóstico por imágenes.

Otitis tuberculosa

Se caracteriza por una otitis media crónica con un aspecto necrótico y blancuzco del fondo de la caja, a menudo con dolores y una parálisis facial reveladora.

Tumores benignos

— El schwannoma del nervio facial se puede manifestar por otorrea con sordera de transmisión y parálisis facial progresiva, pero a menudo retardada.

— Los tumores glómicos: la existencia de osteólisis es habitual en este tipo de lesión. Algunos raros tumores glómicos pueden ser auténticos tumores malignos.

El diagnóstico diferencial con un tumor benigno es generalmente fácil en la mayoría de los casos; el diagnóstico histológico entre adenoma, adenocarcinoma o carcinoma adenoide quístico es a veces difícil, sobre todo si la toma de muestra es insuficiente o limitada y no se debe vacilar en tomar nuevas muestras.

En casos muy poco frecuentes, una enfermedad de Wegener del oído medio puede también considerarse cuando la histología no es interpretable.

Clasificación TNM

No existe clasificación oficial TNM. La clasificación de Laccourreye y de Passereau [10], bastante superponible a la de Arriaga [5], parece la más lógica de utilizar:

— T1: tumor limitado al revestimiento cutáneo del CAE;

— T2: tumor extendido a las paredes cartilaginosas y óseas del CAE;

— T3: tumor que alcanza el oído medio;

— T4: tumor que supera los límites del oído medio y alcanza sea el oído interno y el hueso temporal, sea el encéfalo.

Stell [98] propone otra clasificación:

— T1: tumor limitado a la zona de origen (sin parálisis facial u osteólisis radiológica);

— T2: tumor extendido con osteólisis o parálisis facial;

— T3: tumor que invade las estructuras adyacentes (duramadre, parótida, articulación temporomandibular).

Tratamiento de los tumores epiteliales malignos

Para la mayoría de los autores, el tratamiento es principalmente quirúrgico, seguido de radioterapia [7, 10, 21, 22, 23, 25, 29, 30, 31, 34, 46, 47, 56, 57, 58, 59, 73, 76, 79, 81, 88, 94, 95, 96, 97, 99, 101, 106].

Es únicamente en caso de contraindicación quirúrgica, en particular en pacientes muy ancianos, que se propone la radioterapia de forma paliativa.

La quimioterapia propuesta por algunos autores [10] no ha dado pruebas de eficacia, los estudios han sido realizados en un número de enfermos demasiado limitado.

Técnicas quirúrgicas

• *Resección parcial del CAE*

Se utiliza en tumores limitados, con límites perfectamente visibles; siempre es prudente prever un examen extemporáneo para apreciar los límites de exéresis, a veces inciertos.

Una resección cutánea amplia se asociará habitualmente a una resección del hueso en contacto con el tumor, sea por simple fresado, sea (mejor) mediante resección en monobloque con el tumor; la reparación de la pérdida de sustancia ósea puede realizarse, entre otras posibilidades, por un injerto de concha o por biomateriales.

La reparación de la pérdida de sustancia cutánea, muy amplia, será asegurada por un injerto de piel fina.

• *Petrosectomías parciales externas (figs. 11, 12)*

Se utilizan en tumores limitados del conducto auditivo óseo que invaden las paredes óseas de forma limitada pero respetando el oído medio.

Sea utilizando la vía posterior o endaural, el acto quirúrgico conlleva la ablación de todo el CAE, si es posible en monobloque con el tumor, realizando una mastoantroaticotomía; una timpanotomía posterior preserva el nervio facial e interrumpe la articulación incudoestapédica.

Se asocia habitualmente una parotidectomía superficial con preservación del nervio facial, así como un vaciamiento

© 2012 Elsevier Masson SAS. Tous droits réservés. - Document téléchargé le 01/10/2012 par fraga liber (454823)

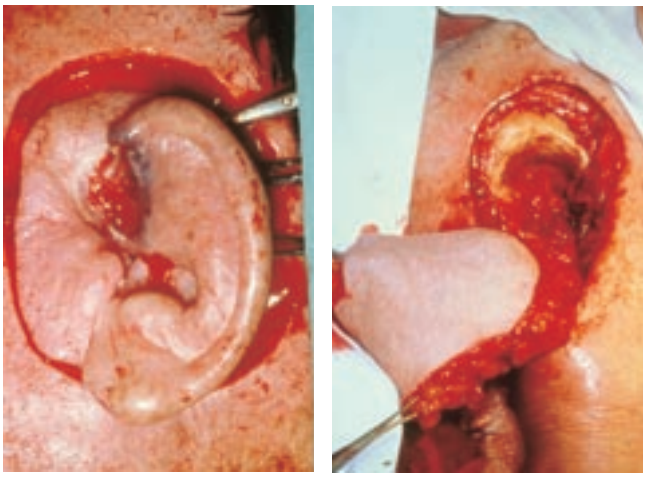

11 *Resección quirúrgica muy amplia con petrosectomía parcial, vaciamiento ganglionar parotídeo (con preservación del VII).*

12 *Paciente de la figura 11 con reparación por un colgajo miopectoral que llena la cavidad y que repara la pérdida de sustancia.*

ganglionar subdigástrico, espinal y eventualmente yugulocarotídeo.

La resección del CAE óseo podrá asociarse, en función de la extensión, a una resección del cóndilo mandibular.

Si bien algunos autores preconizan el llenado de la cavidad así realizada con tejido adiposo tomado del abdomen o por un colgajo de músculo temporal (tras obturación de la trompa de Eustaquio), otros prefieren realizar una amplia meatoplastia, que permite además una supervisión postoperatoria fiable.

- *Petrosectomía parcial*

Se propone para los tumores del CAE extendidos al oído medio y a la mastoides.

En caso de invasión de la duramadre, a menudo es necesaria la colaboración de un neurocirujano. Lewis y Parsons [59, 76] han descrito la técnica en 1954: proponen una incisión en Y, prolongada verticalmente en el cuello, asociada a una incisión a través de la concha, que permita resecar el trago. La resección afecta al CAE, eventualmente al cóndilo temporal, a todas las estructuras del oído medio (con sección del nervio facial y eventual reparación), así como al bloque laberíntico.

Una parotidectomía superficial y un vaciamiento ganglionar se realizan simultáneamente. La meninge será expuesta y eventualmente resecada en caso de invasión. El canal carotídeo se diseca también. La cavidad se llena con grasa o con colgajos musculares de vecindad (músculo temporal, o mejor colgajo musculocutáneo de pectoral mayor, sobre todo si ha sido realizada una exéresis cutánea) [19, 32, 108].

- *Petrosectomía total*

Su indicación es excepcional; se propone en caso de tumores del oído medio muy extendidos al oído interno con extensión a la carótida intrapetrosa y al ápex petroso [22, 23, 36, 88].

Tratamiento de las zonas ganglionares

Tal como se ha mencionado, se practica a menudo al mismo tiempo que la resección tumoral, cuando se trata de tumores extensos y en particular de CE.

Este vaciamiento comportará una parotidectomía superficial, así como un vaciamiento subdigástrico y espinal, eventualmente asociado a un vaciamiento ganglionar yugulocarotídeo completo.

Radioterapia

La radioterapia complementaria es siempre necesaria, realizada sobre el lecho tumoral y las cadenas ganglionares parotídeas y yugulocarotídeas [8].

Resultados

Las grandes estadísticas americanas se extienden durante varios decenios, de manera que su valor estadístico es sin duda muy discutible.

Lewis [56, 58] refiere 143 cánceres avanzados del oído, entre los cuales 105 del CAE, operados entre 1928 y 1965, con una supervivencia global del 28 % a los 5 años.

Kinney [46, 47], en 35 cánceres del CAE, todas las formas histológicas comprendidas, seguidos entre 6 meses y 1 año, encuentra una supervivencia del 90 % para los cánceres limitados al CAE y del 72 % (7 casos) para los cánceres del CAE y del oído medio.

Alvarez [3], en 209 casos publicados en la literatura, encuentra una supervivencia media a los 5 años del 28 %, con mucho mejores resultados en las formas localizadas.

Todos los autores coinciden en el pronóstico desfavorable que representa, en el momento del primer examen, la parálisis facial o las metástasis ganglionares.

Arriaga insiste en la importancia de la buena calidad de la resección, que permite una tasa de supervivencia netamente superior, el 50 % de supervivencia a los 5 años contra el 25 % cuando la resección es insuficiente [7].

OTROS TUMORES MALIGNOS DEL OÍDO

Estos tumores son raros, a menudo excepcionales.

Sarcomas

Osteosarcomas o condrosarcomas han sido descritos excepcionalmente a nivel del hueso temporal [37, 54, 71]; la distinción entre condrosarcoma de grado I y condroma, a menudo difícil, depende de las anomalías morfológicas celulares.

En los condrosarcomas de grado II, III o mesenquimatosos, la gravedad es creciente.

Su tratamiento es esencialmente quirúrgico.

Las rabdomiosarcomas del oído medio: una serie de 26 rabdomiosarcomas del oído ha sido publicada por el Instituto Gustave-Roussy (Francia) de 1975 a 1990 [61]. Afectan a niños de 21 meses a 13 años. Los signos reveladores son principalmente los signos otológicos (otalgias, otorrea) con pólipos del CAE accesibles a biopsia. La parálisis facial simultánea se ha encontrado en cerca del 40 % de los pacientes, a veces asociada a otras afectaciones de los pares craneales. El tratamiento asocia quimioterapia y radioterapia. La supervivencia en esta serie es del 40 % a los 5 años.

© 2012 Elsevier Masson SAS. Tous droits réservés. - Document téléchargé le 01/10/2012 par fraga liber (454823)

Raney [83] encuentra una supervivencia del 47 % a los 3 años y medio en 19 casos incluidos en el estudio.

Melanomas malignos del conducto auditivo externo y del oído medio

Son excepcionales. El pronóstico es muy desfavorable. Debe evocarse la posibilidad de un melanoma primario o metastásico [26, 43].

Localizaciones auriculares de las hemopatías malignas

Leucemias agudas pueden tener, durante su evolución, localizaciones otológicas caracterizadas por una infiltración del CAE o del oído medio, fácilmente accesibles a biopsia [74].

Los linfomas malignos no Hodgkin, excepcionales, no tienen carácter clínico particular; solamente la histología permite hacer el diagnóstico [62, 89].

El tratamiento comprende la asociación quimio-radioterapia en función del análisis de extensión realizado.

Localizaciones metastásicas en el oído medio y el peñasco

La difusión al hueso temporal se hace más por vía hematógena que por invasión perineural. El descubrimiento de un adenocarcinoma del oído medio deberá orientar siempre la investigación hacia la posibilidad de un cáncer primitivo osteófilo (mama, riñón, próstata) [24, 33, 40, 86, 87].

Paragangliomas timpánicos del oído medio

Muy a menudo benignos, pueden a veces presentar un carácter maligno evocado por anomalías nucleares o embolias vasculares peritumorales, pero sobre todo por la presencia de metástasis.

Tumores carcinoides

Poseen un aspecto monomorfo, endocrinoide, muy evocador. La inmunohistoquímica permite hacer el diagnóstico. Pueden dar metástasis a distancia y deben ser considerados como los adenocarcinomas [48, 51, 53, 80].

Cualquier referencia a este artículo debe incluir la mención del artículo original: Toquet J, Malard O et Beauvillain de Montreuil C. Tumeurs malignes de l'oreille. Encycl Méd Chir (Editions Scientifiques et Médicales Elsevier SAS, Paris, tous droits réservés), Oto-rhino-laryngologie, 20-247-A-10, 1999, 10 p.

Bibliografía

[1] Afzelius LE, Gunnarsson M, Nordgren H. Guidelines for prophylactic radical lymph node dissection in cases of carcinoma of the external ear. *Head Neck Surg* 1980 ; 2 : 361-365

[2] Al Dousary S, Maqbool S, Zaid MA, AlRikabi A. Merkel cell carcinoma of the auricle. *J Otolaryngol* 1996 ; 25 : 408-411

[3] Alvares Cruz N, Da Silva Castro D, Luisi A. Carcinomes primitifs de l'oreille externe et de l'oreille moyenne. *Ann Otolaryngol Chir Cervicofac* 1981 ; 98 : 613-619

[4] Antia NH, Buch VI. Chondrocutaneous advancement flap for the marginal defect of the ear. *Plast Reconstr Surg* 1967 ; 39 : 472-477

[5] Arriaga M, Curtin H, Takahashi H, Hirsch BE, Kamerer DB. Staging proposal for external auditory meatus carcinoma based on preoperative clinical examination and computed tomography findings. *Ann Otol Rhinol Laryngol* 1990 ; 99 : 714-721

[6] Arriaga M, Curtin H, Takahashi H, Kamerer DB. The role of preoperative CT-scan in staging external auditory meatus carcinoma: radiologic-pathologic correlation study. *Otolaryngol Head Neck Surg* 1991 ; 105 : 6-11

[7] Arriaga M, Hirsch BE, Kamerer DB, Myers EN. Squamous cell carcinoma of the external auditory meatus. *Otolaryngol Head Neck Surg* 1989 ; 101 : 330-337

[8] Arthur K. Radiotherapy in carcinoma of the middle ear and auditory canal. *J Laryngol Otol* 1976 ; 90 : 753-762

[9] Bailin PL, Levine HL, Wood BG, Tucker HM. Cutaneous carcinoma of the auricular and periauricular region. *Arch Otolaryngol* 1980 ; 106 : 692-696

[10] Bassereau G, Brasnu D, Roux FX, Menard M, Laccourreye H. Carcinomes primitifs du conduit auditif externe et de l'oreille moyenne : à propos de 14 cas. *Ann Otolaryngol Chir Cervicofac* 1989 ; 106 : 169-175

[11] Batsakis JG. Adenomatous tumors of the middle ear. *Ann Otol Rhinol Laryngol* 1989 ; 98 : 749-752

[12] Beauvillain De Montreuil C, Ferri-Launay ML, Peron P, Ségura S, Bureau B, Litoux P. Tumeurs primitives étendues de l'oreille. In : Traissac L éd. Les cancers de l'oreille. xxvie congrès de la Société française de carcinologie cervico-faciale. Paris : Masson, 1995 : 1-6

[13] Belus JF, Kaplanski P, Blanc JL, Bernet M, Triglia JM, Zanaret M. Réhabilitation orbito-maxillo-faciale par prothèses ostéo-intégrées. *Ann Otolaryngol Chir Cervicofac* 1996 ; 113 : 397-407

[14] Bumsted RM, Ceilley RI. Auricular malignant neoplasms. Identification of high-risk lesions and selection of method of reconstruction. *Arch Otolaryngol* 1982 ; 108 : 225-231

[15] Bumsted RM, Ceilley RI, Panje WR, Crumley RL. Auricular malignant neoplasms: when is chemotherapy (Moh's technique) necessary ? *Arch Otolaryngol* 1981 ; 107 : 721-724

[16] Byers RM, Kesler K, Redmon B, Medina J, Schwarz B. Squamous carcinoma of the external ear. *Am J Surg* 1983 ; 146 : 447-450

[17] Byers RM, Smith JL, Russell N, Rosenberg V. Malignant melanoma of the external ear. Review of 102 cases. *Am J Surg* 1980 ; 140 : 518-521

[18] Carles D, Deminière C, Rivel J. Formes anatomopathologiques des cancers primitifs de l'oreille. In : Traissac L éd. Les cancers de l'oreille. xxvie congrès de la Société française de carcinologie cervico-faciale. Paris : Masson, 1995 : 1-6

[19] Cheney ML, Megerian CA, Brown MT, McKenna MJ, Nadol JB. The use of the temporoparietal fascial flap in temporal bone reconstruction. *Am J Otol* 1996 ; 17 : 137-142

[20] Chevalier D, Chaplain A, Frénois T. Tumeurs malignes du conduit auditif externe et de l'oreille moyenne : à propos de 38 cas. In : Traissac L éd. Les cancers de l'oreille. xxvie congrès de la Société française de carcinologie cervico-faciale. Paris : Masson, 1995

[21] Coleman C. Removal of the temporal bone of cancer. *Am J Surg* 1966 ; 112 : 583-590

[22] Conley J, Schuller DE. Malignancies of the ear. *Laryngoscope* 1976 ; 86 : 1147-1163

[23] Crabtree JA, Britton BH, Pierce MK. Carcinoma of the external auditory canal. *Laryngoscope* 1976 ; 86 : 405-415

[24] Cumberworth VL, Friedmann I, Glover GW. Late metastasis of breast carcinoma to the external auditory canal. *J Laryngol Otol* 1994 ; 108 : 808-810

[25] Darrouzet V, Dumon T, De Beaufils-Dindart. Cancers du conduit auditif externe, de l'oreille moyenne et du rocher. In : Traissac L éd. Les cancers de l'oreille. xxvie congrès de la Société française de carcinologie cervico-faciale. Paris : Masson, 1995

[26] Davidsson A, Hellquist HB, Villman K, Westman G. Malignant melanoma of the ear. *J Laryngol Otol* 1993 ; 107 : 798-802

[27] Dehesdin D, Andrieu Guitrancourt J, Hemet J, Cauchois P, Marie JP, Vinel V. Tumeurs glandulaires du conduit auditif externe. *Ann Otolaryngol Chir Cervicofac* 1993 ; 110 : 70-74

[28] Dubertret L. Cancers cutanés. Paris : Flammarion Médecine-Sciences, 1992

[29] Fontanel JP, Klossek JM, Chauveau JM, Daban A, De Larrard J, Babin P. Le carcinome épidermoïde du conduit auditif externe. *Rev Laryngol Otol Rhinol* 1989 ; 110 : 13-15

[30] Gacek RR, Goodman M. Management of malignancy of the temporal bone. *Laryngoscope* 1977 ; 87

[31] Gaillard J, Haguenauer JP, Gignoux B, Duclos JC. Les tumeurs malignes du conduit auditif externe. *Ann Otolaryngol Chir Cervicofac* 1974 ; 91 : 657-664

[32] Gal TJ, Kerschner JE, Futran ND, Bartels LJ, Farrior JB, Ridley MB et al. Reconstruction after temporal bone resection. *Laryngoscope* 1998 ; 108

[33] Goldman NC, Hutchison RE, Goldman MS. Metastatic renal cell carcinoma of the external auditory canal. *Otolaryngol Head Neck Surg* 1992 ; 106 : 410-411

[34] Goodwin WJ, Jesse RH. Malignant neoplasms of the external auditory canal and temporal bone. *Arch Otolaryngol* 1980 ; 106 : 675-679

[35] Gordon SD. "Button" skin repair of an ear defect. *Plast Reconstr Surg* 1971 ; 48 : 190

[36] Graham MD, Sataloff RT, Kemink JL, Wolf GT, McGillicuddy JE. Total en bloc resection of the temporal bone and carotid artery for malignant tumors of the ear and temporal bone. *Laryngoscope* 1984 ; 94 : 528-533

[37] Greer JA, Cody TR, Weiland LH. Neoplasms of the temporal bone. *J Otolaryngol* 1976 ; 5 : 391-398

[38] Hanna GS, Ali MH, Akosa AB, Maher EJ. Merkel-cell carcinoma of the pinna. *J Laryngol Otol* 1988 ; 102 : 608-611

[39] Hoffstetter F, Guillemin F, Allavena C, Peiffert D, Carolus JM, Pernot M. Carcinomes du pavillon de l'oreille externe traités au centre Alexis-Vautrin. In : Traissac L éd. Les cancers de l'oreille. xxvie congrès de la Société française de carcinologie cervico-faciale. Paris : Masson, 1995 : 121-127

[40] Ingelaere PP, Simpson RH, Garth RJ. Metastatic renal cell carcinoma presenting as an aural polyp. *J Laryngol Otol* 1997 ; 111 : 1066-1068

[41] Jin YT, Tsai ST, Li C, Chang KC, Yan JJ, Chao WY et al. Prevalence of human papillomavirus in middle ear carcinoma associated with chronic otitis media. *Am J Pathol* 1997 ; 150 : 1327-1333

[42] Kaminsky A, Malaga M. Repair of partial loss of the hélix. *Aesth Plast Surg* 1997 ; 21 : 427-429

[43] Kang S, Barnhill RL, Graeme-Cook F, Randolph G, Nadol JB, Sober AJ. Primary malignant melanoma of the external auditory canal: a case report with presentation as an aural polyp. *Am J Otol* 1992 ; 13 : 194-196

[44] Karasen RM, Sutbeyaz Y, Gundogdu C, Aktan B. Leiomyosarcoma of the auricle: case report and literature review. *J Laryngol Otol* 1998 ; 112 : 166-168

[45] Katz AD, Urback F, Lilienfeld AM. The frequency and risk of metastases in squamous cell carcinoma of the skin. *Cancer* 1957 ; 10 : 1162-1166

[46] Kinney SE. Squamous cell carcinoma of the external auditory canal. *Am J Otol* 1989 ; 10 : 111-116

[47] Kinney SE, Wood BG. Malignancies of the external ear canal and temporal bone: surgical techniques and results. *Laryngoscope* 1987 ; 97 : 158-164

[48] Krouse JH, Nadol JJ, Goodman ML. Carcinoid tumors of the middle ear. *Ann Otol Rhinol Laryngol* 1990 ; 99 : 547-552

[49] Lasfargue JM. Cancer du méat acoustique externe survenant après irradiation. [thèse]. Nantes, 1993

[50] Lee D, Nash M, Har EG. Regional spread of auricular and periauricular cutaneous malignancies. *Laryngoscope* 1996 ; 106 : 998-1001

[51] Legent F. Le conduit auditif externe (méat acoustique externe). Rapport de la Société française d'oto-rhino-laryngologie et de pathologie cervico-faciale. Paris : Arnette, 1995

[52] Leighton SE, Levine TP. Angiosarcoma of the external ear: a case report. *Am J Otol* 1991 ; 12 : 54-56

[53] Leroux-Robert, Ennuyer A. Les tumeurs malignes de l'oreille. Rapport de la société française d'oto-rhino-laryngologie et de pathologie cervico-faciale. Paris : Arnette, 1957

[54] Lesser RW, Spector GJ, Devineni VR. Malignant tumors of the middle ear and external auditory canal: a 20-year review. *Otolaryngol Head Neck Surg* 1987 ; 96 : 43-47

[55] Levine HL, Bailin PL. Basal cell carcinoma of the head and neck : identification of the high risk patient. *Laryngoscope* 1980 ; 90

[56] Lewis JS. Squamous carcinoma of the ear. *Arch Otolaryngol* 1973 ; 97 : 41-42

[57] Lewis JS. Temporal bone resection. Review of 100 cases. *Arch Otolaryngol* 1975 ; 101 : 23-25

[58] Lewis JS. Surgical management of tumors of the middle ear and mastoid. *J Laryngol Otol* 1983 ; 97 : 299-311

[59] Lewis JS, Parsons H. Surgery for advanced ear cancer. *Ann Otol Rhinol Laryngol* 1958 ; 67 : 364-399

[60] Mansour P, George MK, Pahor AL. Ceruminous gland tumors: a reappraisal. *J Laryngol Otol* 1992 ; 106 : 727-773

[61] Marandas P, Corré A, Oberlin O. Rhabdomyosarcome de l'oreille moyenne chez l'enfant : à propos de 26 cas traités à l'IGR. In : Traissac L éd. Les cancers de l'oreille. xxvie congrès de la Société française de carcinologie cervico-faciale. Paris : Masson, 1995

[62] Marandas P, Corré A, Terrier-Lacombe MJ. Lymphome malin de la mastoïde. In : Traissac L éd. Les cancers de l'oreille. xxvie congrès de la Société française de carcinologie cervico-faciale. Paris : Masson, 1995

© 2012 Elsevier Masson SAS. Tous droits réservés. - Document téléchargé le 01/10/2012 par fraga liber (454823)

[63] Mattucci KF, Setzen M, Galantich P. Necrotizing otitis externa occurring concurrently with epidermoid carcinoma. *Laryngoscope* 1986 ; 96 : 264-266

[64] Mazauric FX, Mayaud R, Niforos R, Prades JM, Martin C. Perte de substance de la moitié postérieure du pavillon de l'oreille. Réparation par la technique modifiée de Converse. *J Fr ORL* 1992 ; 41 : 69-72

[65] Mazeron JJ, Baillet F, LeBourgeois JP. Curiethérapie du pavillon de l'oreille. In : Traissac L éd. Les cancers de l'oreille. XXVIe congrès de la Société française de carcinologie cervico-faciale. Paris : Masson, 1995 : 114-120

[66] Mazeron JJ, Ghalie R, Zeller J, Marinello G, Marin L, Raynal M et al. Radiation therapy for carcinoma of the pinna using iridium 192 wires: a series of 70 patients. *Int J Radiat Oncol Biol Phys* 1986 ; 12 : 1757-1763

[67] Menard P, Bertrand JC, Goudal JY. Carcinome basocellulaire sclérodermiforme préauriculaire étendu à l'articulation temporomandibulaire. *Rev Stomatol Chir Maxillofac* 1991 ; 92 : 22-26

[68] Mohs F, Larson P, Iriondo M. Micrographic surgery for the microscopically controlled excision of carcinoma of the external ear. *J Am Acad Dermatol* 1988 ; 19 : 729-737

[69] Mohs FE. Fixed-tissue micrographic surgery for melanoma of the ear. *Arch Otolaryngol Head Neck Surg* 1988 ; 114 : 625-631

[70] Mouly R, Papadopoulos, De Taddeo P. Lambeau sous-cutané pour la reconstruction de la conque et de la face antérieure du pavillon de l'oreille. *Ann Chir Plast* 1979 ; 24 : 191-194

[71] Naufal PM. Primary sarcomas of the temporal bone. *Arch Otolaryngol* 1973 ; 98 : 44-50

[72] Niparko JK, Swanson NA, Baker SR, Telian SA, Sullivan MJ, Kemink JL. Local control of auricular, periauricular, and external canal cutaneous malignancies with Mohs surgery. *Laryngoscope* 1990 ; 100 : 1047-1051

[73] Paaske PB, Witten J, Schwer S, Hansen HS. Results in treatment of carcinoma of the external auditory canal and middle ear. *Cancer* 1987 ; 59 : 156-160

[74] Padmore RF, Bedard YC, Chapnik J. Relapse of acute myelogenous leukemia presenting as acute otitis externa. A case report. *Cancer* 1984 ; 53 : 569-572

[75] Pallanch JF, Weiland LH, McDonald TJ, Facer GW, Harner SG. Adenocarcinoma and adenoma of the middle ear. *Laryngoscope* 1982 ; 92 : 47-54

[76] Parsons H, Lewis JS. Subtotal resection of the temporal bone for cancer of the ear. *Cancer* 1954 ; 7 : 995-1001

[77] Petrovich Z, Kuisk H, Langholz B, Astrahan M, Luxton G, Chak L et al. Treatment results and patterns of failure in 646 patients with carcinoma of the eyelids, pinna, and nose. *Am J Surg* 1987 ; 154 : 447-450

[78] Piquet JJ, Pilliaert JM, Desaulty A, Decroix G. Épithéliomas de l'oreille moyenne. *J Fr Otorhinolaryngol Audiophonol Chir Maxillofac* 1971 ; 20 : 683-685

[79] Portmann D. Pétrectomie, application aux cancers de l'oreille. In : Traissac L éd. Les cancers de l'oreille. XXVIe congrès de la Société française de carcinologie cervico-faciale. Paris : Masson, 1995

[80] Portmann M, Guerrier Y. Traité de technique chirurgicale ORL et cervico-faciale. Paris : Masson, 1975

[81] Prasad S, Janecka IP. Efficacy of surgical treatments for squamous cell carcinoma of the temporal bone: a literature review. *Otolaryngol Head Neck Surg* 1994 ; 110 : 270-280

[82] Pulec JL. Glandular tumors of the external auditory canal. *Laryngoscope* 1977 ; 87

[83] Raney RJ, Lawrence WJ, Maurer HM, Lindberg RD, Newton WJ, Ragab AH et al. Rhabdomyosarcoma of the ear in childhood. A report from the Intergroup Rhabdomyosarcoma Study-I. *Cancer* 1983 ; 51 : 2356-2361

[84] Revol M, Servant JM. Reconstruction du pavillon de l'oreille. Manuel de chirurgie plastique reconstructrice et réparatrice. Paris : Editions Pradel, 1993

[85] Ringborg U, Afzelius LE, Lagerlof B, Adami HO, Augustsson I, Blomqvist E et al. Cutaneous malignant melanoma of the head and neck. Analysis of treatment results and prognostic factors in 581 patients: a report from the Swedish Melanoma Study Group [see comments]. *Cancer* 1993 ; 71 : 751-758

[86] Sahin AA, Ro JY, Ordonez NG, Luna MA, Weber RS, Ayala AG. Temporal bone involvement by prostatic adenocarcinoma: report of two cases and review of the literature. *Head Neck* 1991 ; 13 : 349-354

[87] Saldanha CB, Bennett JD, Evans JN, Pambakian H. Metastasis to the temporal bone, secondary to carcinoma of the bladder. *J Laryngol Otol* 1989 ; 103 : 599-601

[88] Sataloff RT, Myers DL, Lowry LD, Spiegel JR. Total temporal bone resection for squamous cell carcinoma. *Otolaryngol Head Neck Surg* 1987 ; 96 : 4-14

[89] Scott S, Burgess R, Weber P, Gantz B. Non Hodgkin's lymphoma of the middle ear cleft. *Otolaryngol Head Neck Surg* 1997 ; 117 : 203-206

[90] Seshul MJ, Eby TL, Crowe DR, Peters GE. Nasal inverted papilloma with involvement of middle ear and mastoid. *Arch Otolaryngol Head Neck Surg* 1995 ; 121 : 1045-1048

[91] Shockley WW, Stucker FJ. Squamous cell carcinoma of the external ear: a review of 75 cases. *Otolaryngol Head Neck Surg* 1987 ; 97 : 308-312

[92] Skia B, Bibas A, Hickey SA, Ryley NG. Merkel cell carcinoma of the pinna. *J Laryngol Otol* 1997 ; 111 : 1195-1198

[93] Soh KB, Tan HK, Sinniah R. Mucoepidermoid carcinoma of the middle ear-a case report. *J Laryngol Otol* 1996 ; 110 : 249-251

[94] Spector JG. Management of temporal bone carcinomas: a therapeutic analysis of two groups of patients and long-term follow-up. *Otolaryngol Head Neck Surg* 1991 ; 104 : 58-66

[95] Stell PM. Petrosectomy. *Clin Otolaryngol* 1983 ; 8 : 343-344

[96] Stell PM. Basal cell carcinoma of the external auditory meatus. *Clin Otolaryngol* 1984 ; 9 : 187-190

[97] Stell PM. Carcinoma of the external auditory meatus and middle ear. *Clin Otolaryngol* 1984 ; 9 : 281-299

[98] Stell PM, McCormick MS. Carcinoma of the external auditory meatus and middle ear. Prognostic factors and a suggested staging system. *J Laryngol Otol* 1985 ; 99 : 847-850

[99] Stell PM, Miles JB. The place of « salvage » petrosectomy. *J Laryngol Otol* 1986 ; 100 : 145-147

[100] Texier M, Préaux J. Reconstruction partielle de l'oreille. In : Banzet P, Servant JM eds. Chirurgie plastique reconstructrice et esthétique. Paris : Médecines-Sciences Flammarion, 1994 : 357-360

[101] Tiwari R, Feenstra L, Karim A. Temporal bone resections for carcinoma of the middle ear and the external ear canal. *Am J Surg* 1992 ; 164 : 648-650

[102] Traissac L. Les cancers de l'oreille. Épithèse et ostéo-intégration en chirurgie cervico-faciale. XXVIe congrès de la Société française de carcinologie cervico-faciale. Paris : Masson, 1995

[103] Tsai ST, Li C, Jin YT, Chao WY, Su IJ. High prevalence of human papillomavirus types 16 and 18 in middle-ear carcinomas. *Int J Cancer* 1997 ; 71 : 208-212

[104] Urist MM, Balch CM, Soong SJ, Milton GW, Shaw HM, McGovern VJ. Head and neck melanoma in 534 clinical stage I patients: a pronostic factors analysis and results of surgical treatment. *Ann Surg* 1984 ; 200 : 769-775

[105] Wenig B. Schneiderian-type mucosal papillomas of the middle ear and mastoïd. *Ann Otol Rhinol Laryngol* 1996 ; 105 : 226-233

[106] Willging JP, Pensak ML. Temporal bone resection. *Ear Nose Throat J* 1991 ; 70 : 612-617

[107] Yoon M, Chougule P, Dufresne R, Wanebo HJ. Localized carcinoma of the external ear is an unrecognized aggressive disease with a high propensity for local regional recurrence. *Am J Surg* 1992 ; 164 : 574-577

[108] Zanaret M, Gras R, Legre R, Cannoni M, Pech A. Repair of the auricular area after petrosectomy. *Rev Laryngol Otol Rhinol* 1992 ; 113 : 99-104

© 2012 Elsevier Masson SAS. Tous droits réservés. - Document téléchargé le 01/10/2012 par fraga liber (454823)